
<p>RESUMEN DE ALGUNAS INFECCIONES DE TRANSMISION SEXUAL.</p> <p>Dr. Manuel Gallardo Cruz / Dr. Jorge Alvelais Palacios.</p> <p>21 julio del .2006</p>	

	<p>AGENTE CAUSAL</p>
<ul style="list-style-type: none"> ■ VIRUS ■ BACTERIAS ■ HONGOS ■ PARASITOS 	

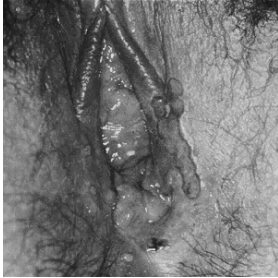
	<p>Virus</p>
<ul style="list-style-type: none"> ■ Herpes Simplex:2 tipos 1(HV-1). ■ Las ITS se asocian al HV2. ■ Herpes genital ■ Cuadro Clinico: <ul style="list-style-type: none"> ■ Infección primaria:Sistemicas Fiebre,ataque al estado general y mialgias ■ Local: Disuria secrecion vaginal o uretral,adenopapias inguinal dolorosas (supurativas). 	

	Herpes
	<ul style="list-style-type: none"> ■ Diagnostico. ■ Cuadro clinico ■ Aislamiento del virus con cultivo celular. ■ Empleo de sondas de ADN. ■ Técnicas serológicas . Tecnicas de hemaglutinacion, neutralización, fijación de complemento, inmunofluorescencia y ELISA. ■ Tratamiento: Aciclovir ,en embarazadas; vidarabina.

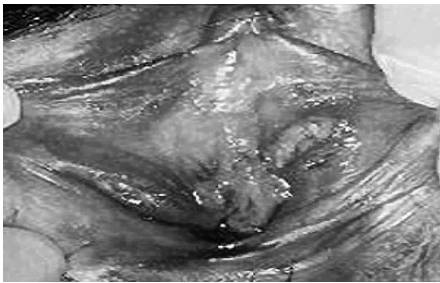
	Ampollas precoces del Herpes genital primario
	

	Múltiples lesiones abiertas en un brote del herpes recurrente típico en el pene.
	

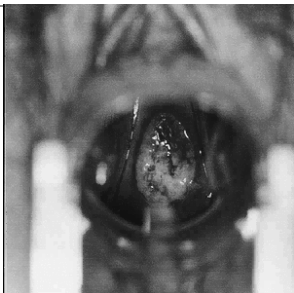
Herpes vulvar primario



Un brote del Herpes recurrente en la vagina



Herpes en la cervix (sin dolor)

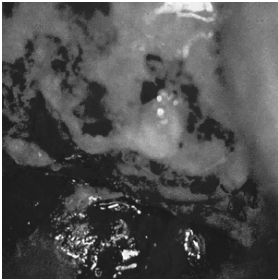


	Candidiasis
	<ul style="list-style-type: none"> ■ Generalidades: una tercera parte se deben a candida ■ Mas frecuente en embarazadas inmunocomprometidas. ■ En mujeres usuarias de anticonceptivos orales ■ Cuadro clínico: Genitales externos lesiones papulopustulosas y eritema. ■ Secrecion vaginal, consistencia adherente con grumos, al mezclarse con KOH al 0% tipico olor a pescado. ■ Tratamiento: Mconazol, clotrinazo, nistatina.

	Cervix normal de una mujer madura
	

	Agrupaciones típicas de descarga en la cervix: Candidiasis (no transmitida sexualmente)
	

	Chlamydia Trachomatis
	<ul style="list-style-type: none"> ■ Parasito intracelular obligado ■ No se puede cultivar en medios artificiales, no se puede visualizar por tinción de gram ■ Tinción Giemsa (identificar inclusiones intracelulares). ■ Cuadro Clínico: ■ Mujeres: La mayoría asintomático ■ Cervicitis mucopurulenta ■ Moco en el cuello uterino, un exudado cervical descolorido, polimorfonucleares(10 X campo) sugieren diagnostico. ■ Hombres: Uretritis y epididimitis. ■ Sapingitis complicacion frecuente en mujeres con endocervicitis, puede progresar a EIP y producir infertilidad. ■ Se ha identificado la bacteria en la faringe y recto de hombres homosexuales. ■ Otras formas de transmisión descritas: Fomites ,transmisión perinatal por la permanencia de la bacteria en recto y vagina hasta de 2 años.

	Cervicitis que muestra una descarga purulenta , causada por la chlamydia.
	

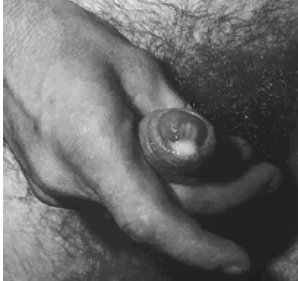	Epididimitis: resultado de Chlamydia o gonorrea no tratadas en varones
	

	Gonorrea
	<ul style="list-style-type: none"> ■ Agente Causal: ■ Neisseria Gonorrhoeae (diplococo gram negativo). ■ Cuadro clínico ■ Periodo de incubación: de 2 a 5 días; en mujeres no es posible determinarlo. ■ Hombres: inicia con molestias uretrales y poliuria. ■ Secreción mucopurulenta ■ 1 a 2 semanas el proceso purulento se localiza en uretra anterior, si no se modifica el curso d la enfermedad se extiende a uretra posterior,prostata,vesiculas seminales y epididimo. ■ Mujeres: el 90 % asintomático ■ Poliuria ,disuria ,leucorrea , 10% fiebre,nauseas,vomitos ,dolor abdominal ,datos de abdomen agudo.

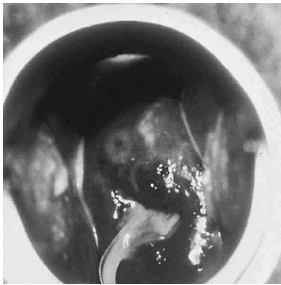	Gonorrea
	<ul style="list-style-type: none"> ■ Complicaciones: ■ Salpingitis,curso agudo, sub agudo y crónico. ■ Consecuencia : Obstrucción tumbaria y esterilidad . ■ Prostatitis, obstrucción urinaria. ■ Artritis,fiebre calosfrios,lesiones cutaneas,poliartritis,tenosinovitis. ■ Endocarditis. ■ La neiseria se implanta en valvulas de cavidades izq,hay procesos de embolia en riñon cerebro y articulacion. ■ Meningitis. ■ Frecuente evolucion fulminante con equimosis y colpaso vascular. ■ Enfermedad inflamatoria pelvica.

	Diagnostico
	<ul style="list-style-type: none"> ■ Cuadro clínico ■ Bacteriológico, examen de exudado ■ Serologico,pruebas de fijacion de complemento. ■ Tratamiento: Antibióticos

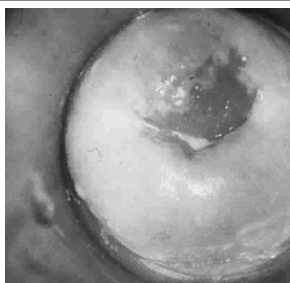
**Descarga uretral
causada por la gonorrea**



**Cervicitis muco purulente
(gonorrea)**



Edema cervical (gonorrea)

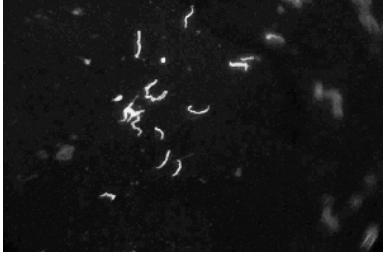


	SIFILIS
	<p>Enfermedad generalizada Agente Causal : Treponema Pallidum Transmisión : habitualmente por contacto sexual Características: Etapa inicial ;lesiones cutáneo mucosas, su remisión se acompaña de periodos de latencia y recaídas. Cuadro clínico: Periodo de incubación de 10 a90 días (media 3 semanas). Lesión PRIMARIA: Chancro erosión mucosa o cutánea ,superficial ,bordes indurados, indolora, con secreción serosa ,con adenopatía regional unilaterial duración de 3 a semanas.</p>

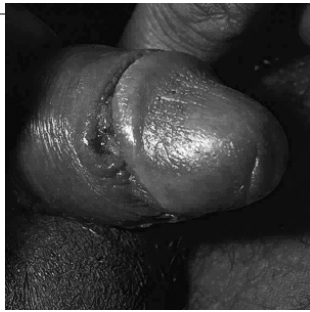	SIFILIS
	<p>Etapa SECUNDARIA:Inicio de 2 a 12 semanas después del chancro . Erosión maculopapular simétrica; en la boca las lesiones se ulceran (placa mucosa) En el perine se tornan vegetativas (condilomas planos) son lesiones induradas ,no pruriginosas. La humedad del perineo y la boca, erosionan las lesiones que son altamente infectantes. Las lesiones cutáneas en manos y pies que no han perdido su capa epitelial ,no son infectantes. Se encuentra adenopatía generalizada;la fase eruptiva,termina de 2 a 6 semanas. El periodo secundario ,comprende de 1 a 2 años. A este le sigue uno de latencia ,que dura de 2 a 20 años sin manifestaciones clínicas</p>

	Sífilis
	<ul style="list-style-type: none"> ■ Sífilis TERCIARIA: Presenta síndromes. ■ Benigna, tardía (gomas) se presenta piel,hueso,mucosas.Son lesiones destructivas. ■ Sífilis Cardiovascular ,presenta signos y síntomas de insuficiencia aortica. ■ El aneurisma sacar de la aorta ascendente es diagnostico de la enfermedad.

Espiroquetas de *Treponema pallidum*, la bacteria que causa la sífilis



Un chancro típico de la Sífilis en el pene



NEUROSIFILIS

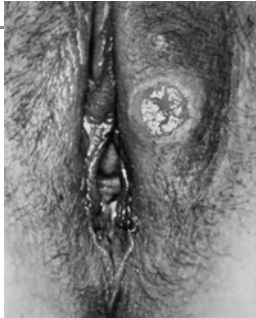- Casi siempre ,asintomático.
 - La forma temprana meningitis
 - La a forma es la meningovascular.
- Presentan accidentes vasculares cerebrales tromboticos,la meningitis y la forma meningovascular son reversibles.
- La Neurosifilis parenquimatosas son lesiones neurológicas permanentes.

	<h2 style="text-align: center;">Neurosífilis</h2>
	<ul style="list-style-type: none"> ■ Diagnostico: ■ Microscopia en campo obscuro ■ DFA-TP (Tinción de anticuerpos fluorescentes contra treponema pallidum). ■ Pruebas treponemicas; VDRL-USR-RPR ■ El FTA abs . Prueba MHATP .

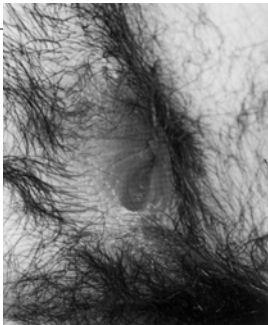	<h3>Múltiples chancros de la Sífilis primaria</h3>
	

	<h3>Dos chancros: labios mayores y perine</h3>
	

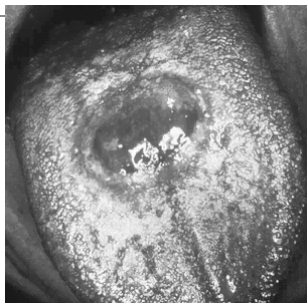
Chancro primario típico en la vulva



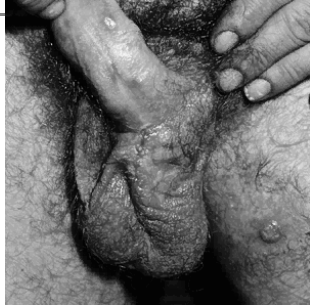Chancro de la sífilis primaria en el ano



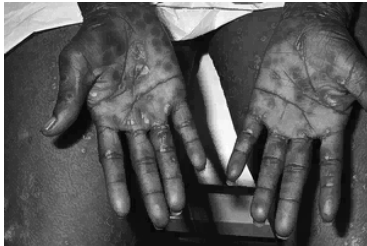Chancro de la sífilis en la lengua



Condylomata lata en la cara interna del muslo



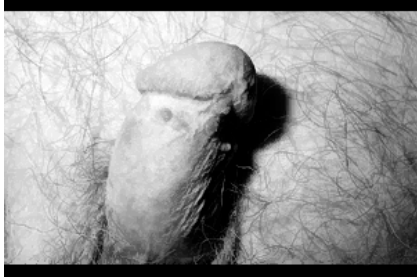Urticaria palmar típica de la sífilis secundaria



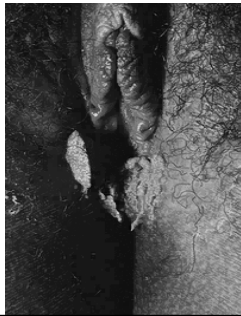Condilomatosis

- Agente Causal: VPH, tipo 6 y menos frecuente el 11, 16 y 18.
- Ocurre igual en hombres y mujeres.
- La presencia peri anal mas frecuente en homosexuales, puede transmitirse de madre a hijo durante el parto y causar papilomas laringeos.
- Las lesiones se caracterizan por ser pápulas verrucosas multiples en genitales externos; vulva, perine, introito vaginal ,regiones periúretrales ,vagina y cervix.
- El cáncer cervico uterino se asocia a herpes virus y mas a papiloma virus
- La infección por HVP puede identificarse por Papanicolau, biopsias , microscopia electrónica y PCR.
- Tratamiento: Electro fulguración, criocirugia, podofilina ,5 fluor acilo, dinitroclorobenceno, interferón.

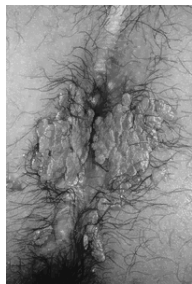
**Verrugas visibles (VPH)
en el pene**



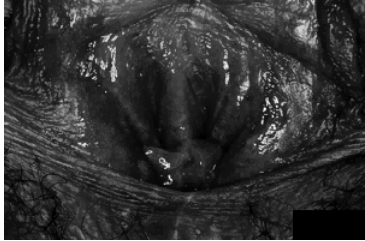
**Verrugas visibles (VPH)
en la vulva**



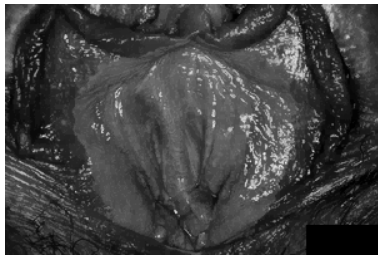
**Verrugas visibles (VPH)
en el área perianal**



Apariencia normal de la vulva interna infectada con VPH- verrugas invisibles



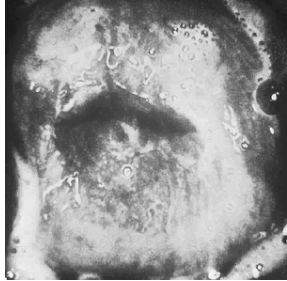
Misma región vaginal después de la aplicación de ácido acético (3 a 5%) - infección subclínica



Trichomoniasis

- Agente Causal : Trichomonas Vaginalis
- Periodo de Incubación : 5 a 28 días-
- Cuadro Clínico: Irritación Vaginal, disuria , dispareunia, secreción vaginal abundante.
- Complicación: EIP Aguda o crónica.
- Examen físico: Conducto vaginal edema y eritema de paredes vaginales y exocervix y hemorragia puntiforme, úlceras.
- Detección de tricomonas se realiza por frotis en fresco en el hombre se toma muestra de secreción uretral.
- Tratamiento: Metronidazol ,siempre a la pareja.

Descarga espumosa típica en la cervix
causada por la Tricomoniasis





GRACIAS

Servicios Especializados
de VIH/SIDA e ITS
H. G. Tijuana B .C
